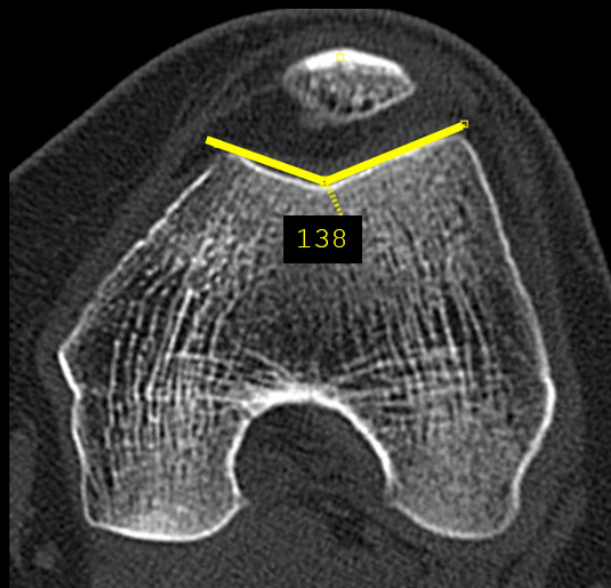


Joelho

Medidas para avaliação da instabilidade femoropatelar

ÂNGULO DO SULCO DA TRÓCLEA FEMORAL

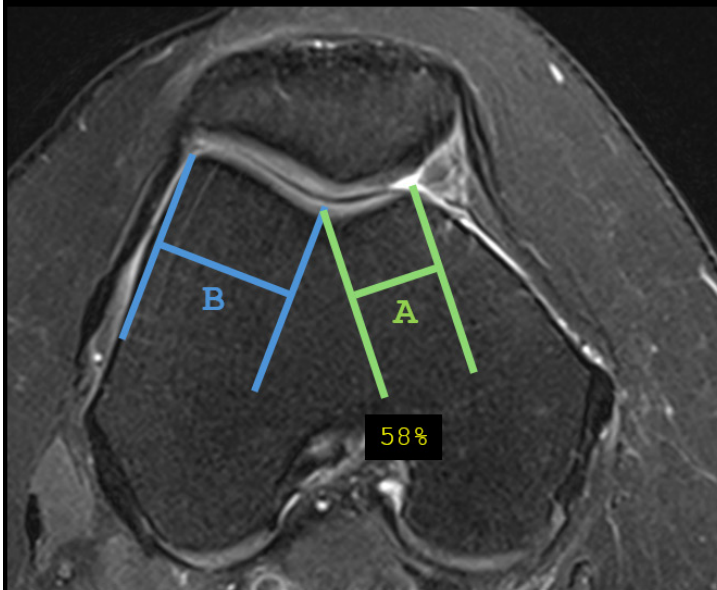


- Ângulo formado entre as facetas medial e lateral da tróclea femoral.
- Pode ser mensurado no RX (incidência axial com flexão de 30-45 graus - *skyline*), TC e RM (imagens axiais), ao nível dos epicôndilos femorais.
- Valor de referência < 145-150 graus .

Skeletal Radiol 2009;38(4):329-338.

Joelho

ASSIMETRIA DAS FACETAS TROCLEARES

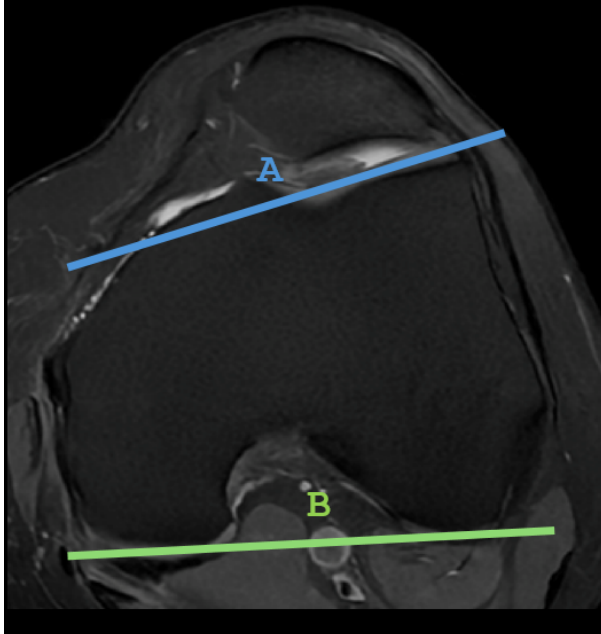


- Relação entre as medidas das facetas medial (A) e lateral (B), 3 cm da interlinha articular tibiofemoral.
- Valores menores do que 40% são relacionados com displasia da tróclea femoral (hipoplasia da faceta medial).

Insights Imaging. 2019;10(1):65.

Joelho

ÂNGULO DE INCLINAÇÃO DA FACETA LATERAL DA TRÓCLEA

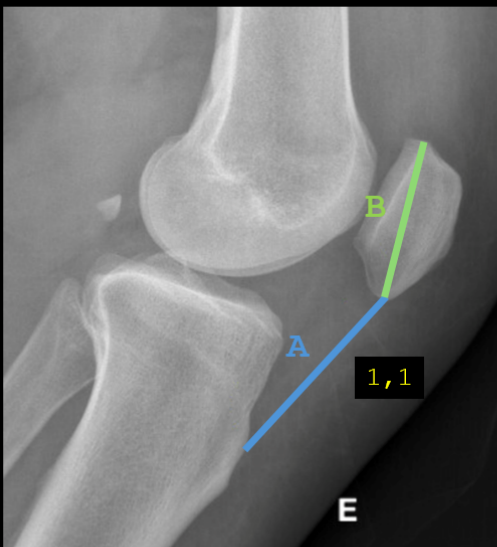


- Ângulo formado entre linhas passando pela porção superior da faceta lateral da tróclea femoral (A) e pela porção posterior dos côndilos femorais (B).
- Valores < 11 graus são indicativos de displasia troclear.

Radiology. 2000;216(2):582-585.

Joelho

ALTURA DA PATELA – ÍNDICE DE INSALL-SALVATI

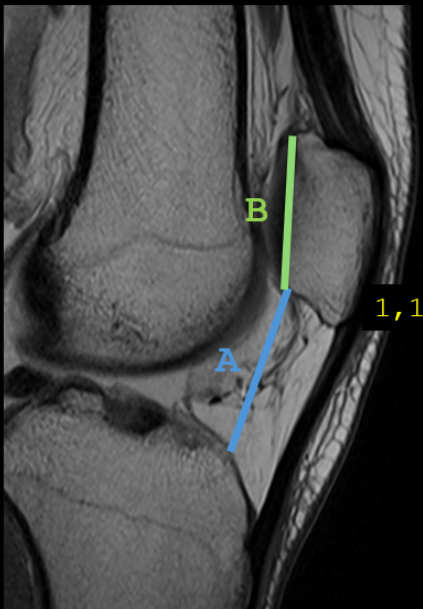


- Relação entre a distância do polo inferior da patela e à tuberosidade da tibia (A) e o maior diâmetro longitudinal da patella (B).
- Pode ser mensurado nas imagens em perfil do RX ou sagitais da TC e RM, em flexão (30 graus).
- Intervalo de referência - 0,8 a 1,2, sendo:
 - < 0,8 - Patela baixa.
 - > 1,2 - Patela alta.

Knee Surg Sports Traumatol Arthrosc. 2020;28(3):869-75

Joelho

ALTURA DA PATELA – ÍNDICE DE CATON-DESCHAMPS

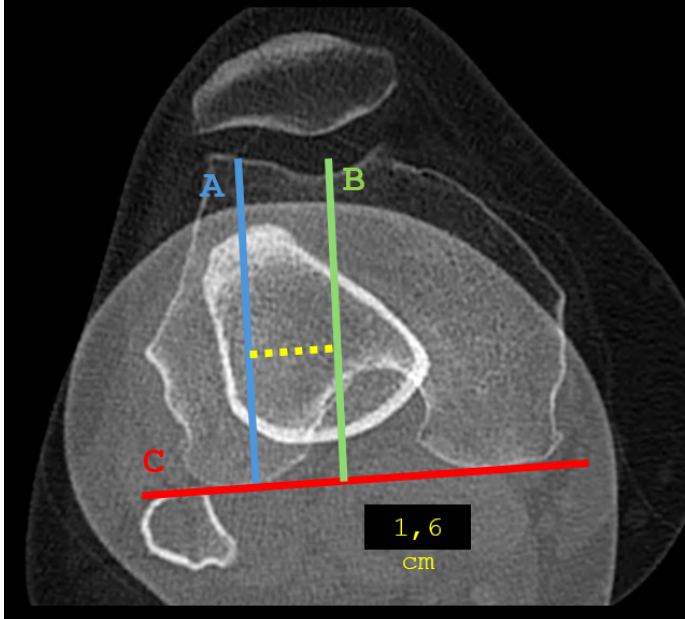


- Relação entre a distância da margem articular inferior da patela à borda anterosuperior da tibia (A) e o comprimento da superfície articular patelar (B).
- Pode ser mensurado nas imagens em perfil do RX ou sagitais da TC e RM.
- Intervalo de referência - 0,6 a 1,3, sendo:
 - < 0,6 - Patela baixa.
 - > 1,3 - Patela alta.

Skeletal Radiol 2019; 48: 859-869

Joelho

DISTÂNCIA ENTRE A TUBEROSIDADE DA TÍBIA E O SULCO DA TRÓCLEA FEMORAL (TT-TG)

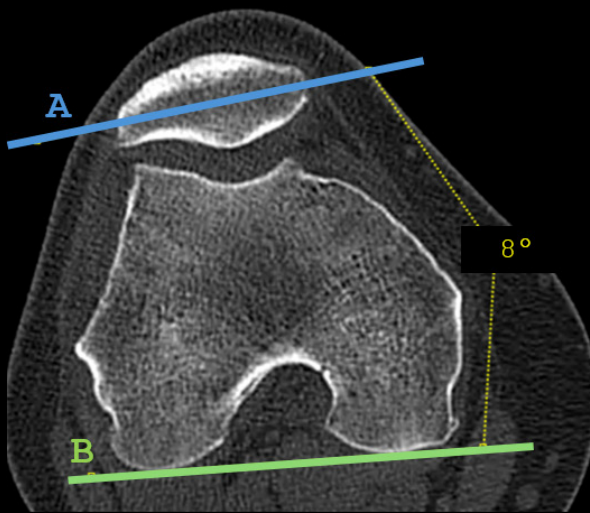


- **Distância** entre as porções centrais da **tuberosidade da tibia (A)** e do **sulco da tróclea femoral (B)**, através de linhas traçadas perpendiculares a uma **linha de referência posterior aos côndilos femorais (C)**.
- A sobreposição das imagens reduz os erros na medida.
- Valores de referência:
 - < 1,5 cm: normal.
 - 1,5 – 2,0 cm: Boderline.
 - > 2,0 cm: aumentado.

RadioGraphics 2010; 30:961-981.

Joelho

ÂNGULO DO *TILT* PATELAR



- Ângulo avaliado através de linhas traçadas no maior eixo transverso da patela e na região intercondilar posterior.
- Os valores são considerados anormais quando o ângulo abre para a face medial do joelho indicando uma inclinação lateral da patela.

Insights Imaging. 2019;10(1):65.