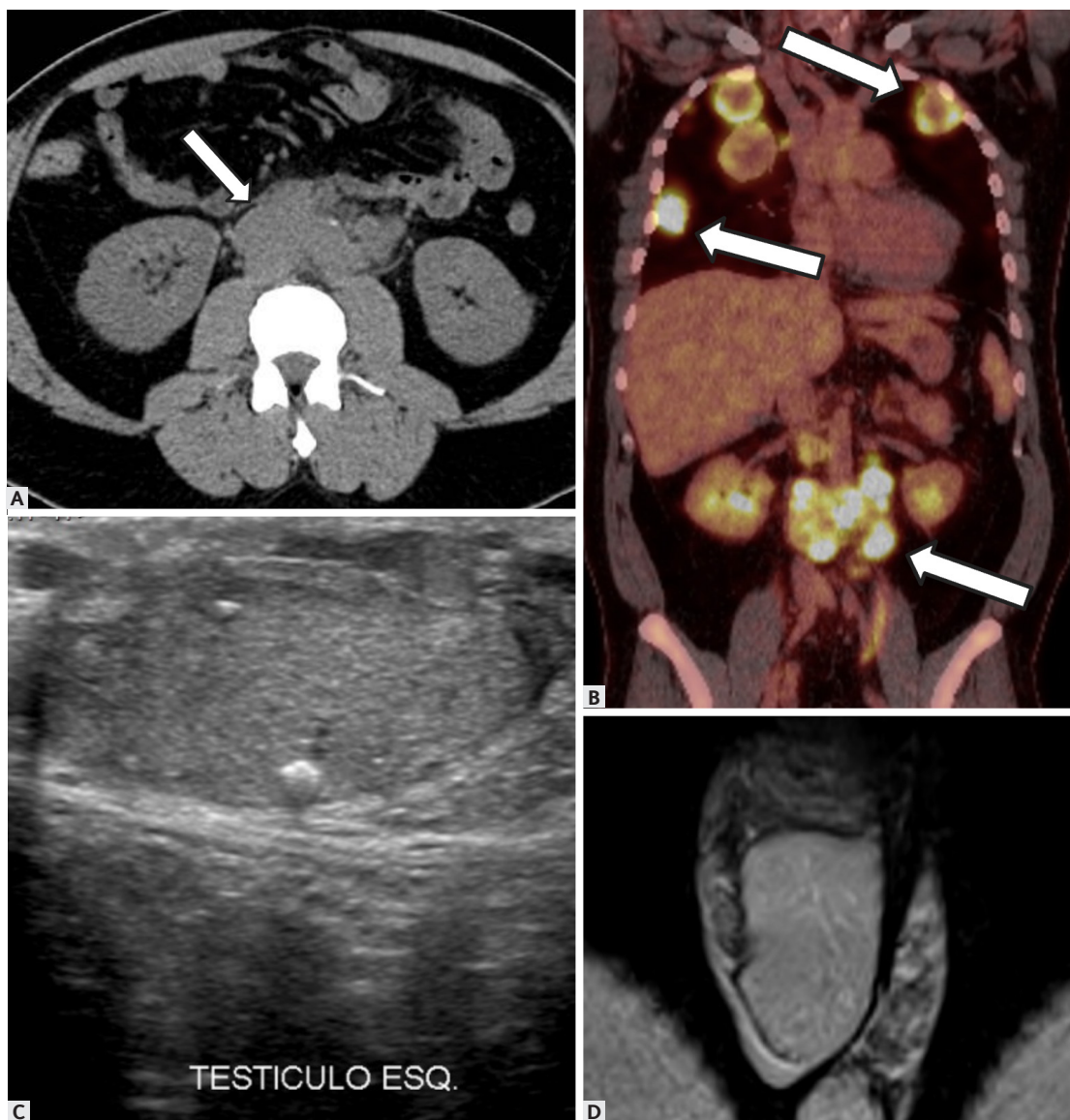


Lesões da Bolsa Testicular

Burned-out Tumor



MC7 – Burned-out tumor em paciente masculino de 22 anos com (A) linfonodomegalias retroperitoneais (setas) e (B) PET-FDG com múltiplas lesões hipercaptantes no retroperitônio e pulmonares (setas) confirmadas metástases de TCGNS testicular por biópsia. (C) US bolsa testicular mostra apenas testículo esquerdo atrofiado. (D) RM não evidenciou massa testicular.