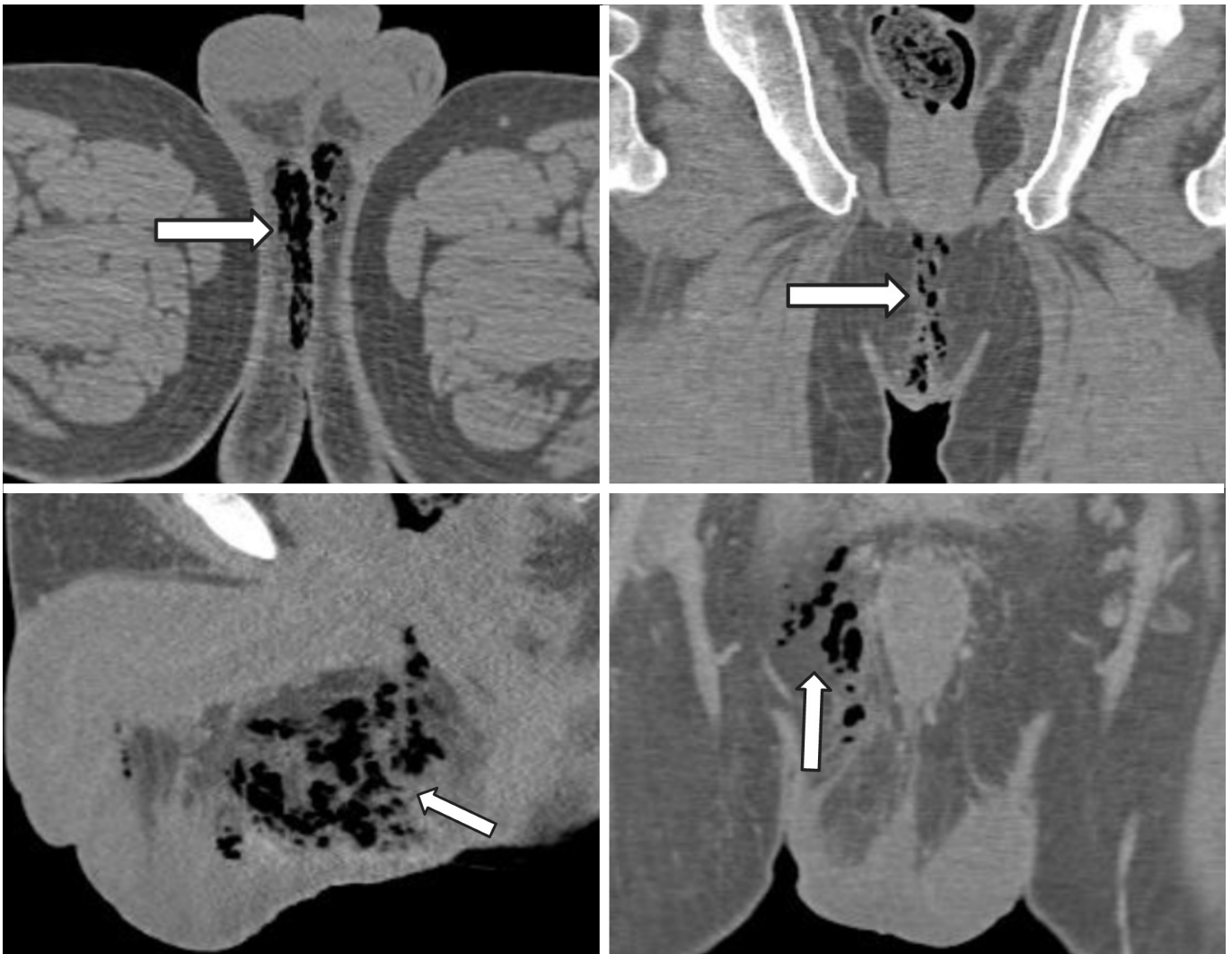


Lesões da Bolsa Testicular

Gangrena de Fournier

IMAGENS ADICIONAIS DE FOURNIER



MC2 – Gangrena de Fournier. Paciente de 55 anos, dor e hiperemia na região perineal. Antecedentes pessoais de diabetes e hipertensão arterial. Imagens de TC demonstram sinais inflamatórios na região perineal e bolsa testicular caracterizados com focos gasosos de permeio (setas).