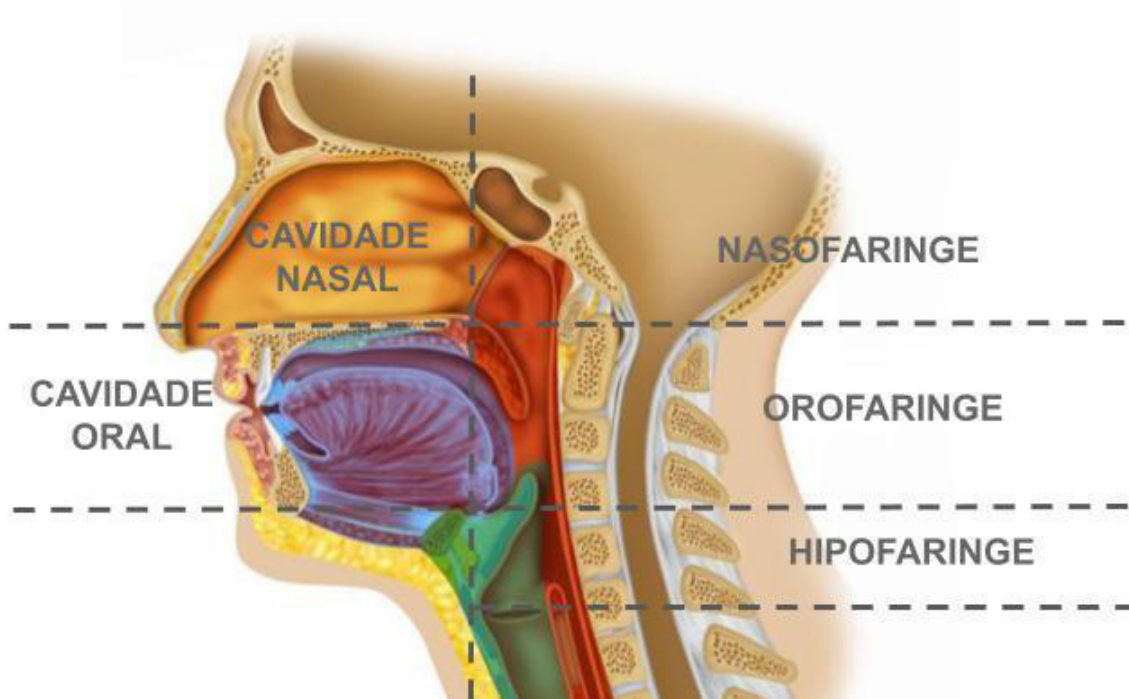


Faringe e Esôfago Cervical



CONTEÚDO INTERATIVO 1 – Divisão anatômica da faringe (em vermelho): nasofaringe, orofaringe e hipofaringe. Relação com a base do crânio, cavidade nasal (laranja), cavidade oral (azul) e laringe (verde).