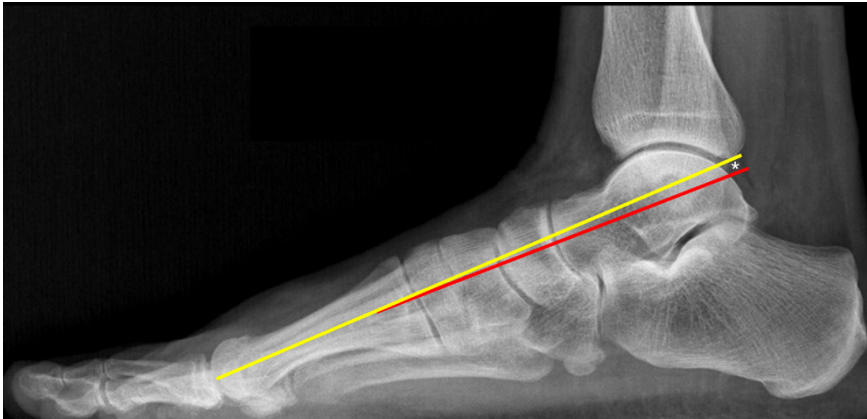


Tornozelo

Ângulo de Meary



Radiografia do pé com carga na incidência perfil demonstrando o ângulo de Meary, entre o eixo longo do tálus (linha vermelha) e o eixo longo do primeiro metatarso (linha amarela).