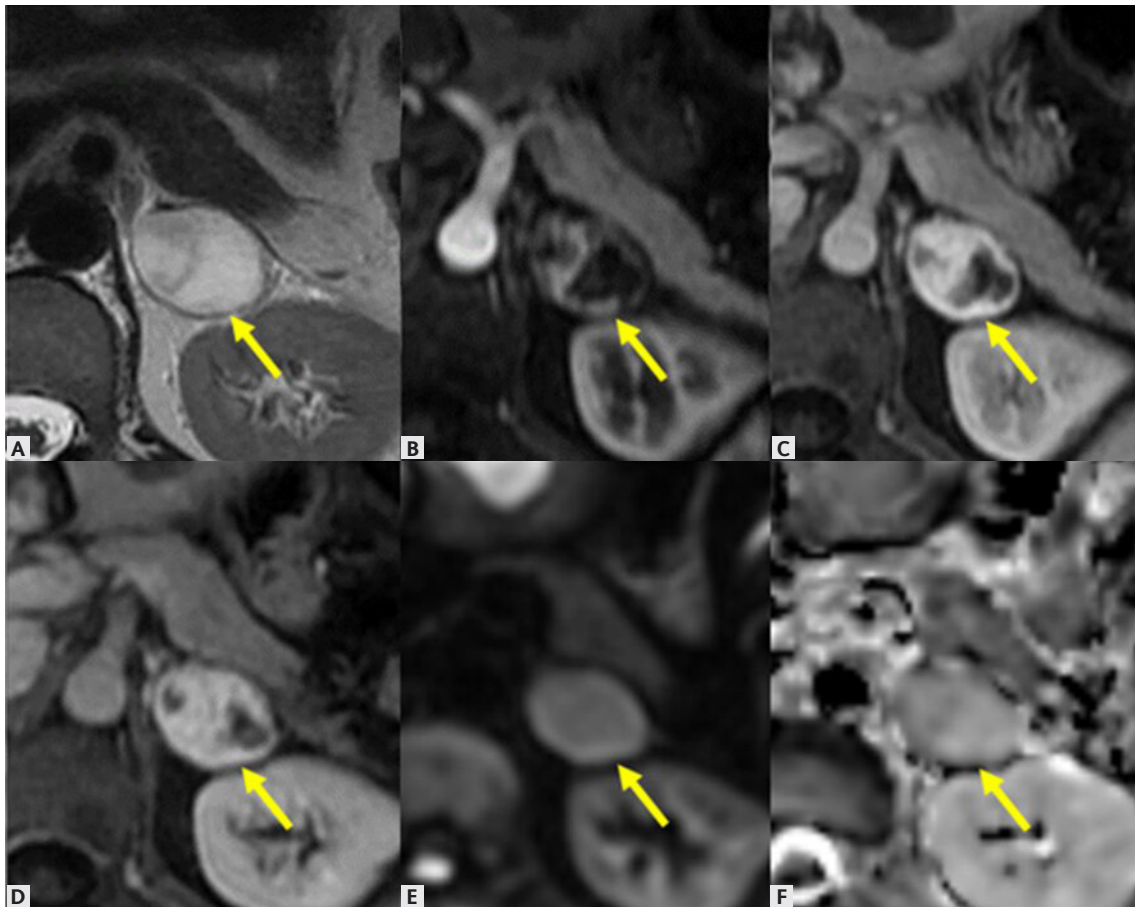


CASSIA TAMURA STEFANO GUIMARÃES | RUGGERI BEZERRA GUIMARÃES | FERNANDO IDE YAMAUCHI | PAULO VICTOR ALVES PINTO FERNANDO MORBECK  
ALMEIDA COELHO | RONALDO HUEB BARONI | CECÍLIA VIDAL DE SOUZA TORRES DAVID FREIRE MAIA VIEIRA | ANDRÉ DE FREITAS SECAF  
ANTÔNIO CARLOS ANDERSSON WESTPHALEN | VALDAIR FRANCISCO MUGLIA

## Neoplasias das Adrenais, Rins e Bexiga



**MATERIAL COMPLEMENTAR 2** – Paciente do sexo feminino, 46 anos, com nódulo adrenal. Cortes axiais de RM evidenciam nódulo sólido heterogêneo, bem delimitado, na haste lateral da adrenal esquerda, medindo 3,2 cm. Apresenta alto sinal em T2 (A), bem como realce progressivo nas sequências após injeção de contraste (B), (C) e (D). Não há restrição à difusão (E) e (F). Após a ressecção foi confirmada lesão de linhagem vascular (hemangioma).