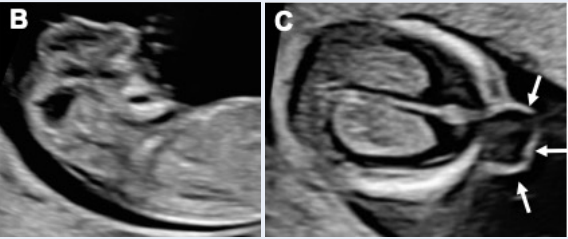





Malformações da Face, SNC e Coluna

Alterações primeiro trimestre

Achados suspeitos do SNC para serem relatados no exame do primeiro trimestre.	
Descrição sugerida	Principal anomalia associada
Cabeça e Crânio	
<p>Defeito no osso craniano</p> 	<p>Sequência Acrania- Exencefalia (B) – Anencefalia ; Cefalocele (C)</p>
<p>Separação incompleta dos hemisférios cerebrais</p> 	<p>Holoprosencefalia</p>
Fossa Posterior (FP)	
<p>Dois em vez de de três espaços são detectáveis na FP no corte sagital (Figo. 3B)</p> 	<p>Espinha Bífida aberta; anomalias císticas da fossa posterior</p>
<p>Espaços anecóicos na FP de tamanhos diferentes *</p> 	<p>Espinha Bífida aberta; anomalias císticas da fossa posterior</p>

(Continuação)

Malformações da Face, SNC e Coluna

Achados suspeitos do SNC para serem relatados no exame do primeiro trimestre. (Continuação)	
Descrição sugerida	Principal anomalia associada
Coluna	
O coluna parece irregular	Escoliose
Um interrupção no contorno cutâneo é detectado	Espinha Bífida aberta
	
Deteccão de Massa cística	Espinha Bífida aberta
	