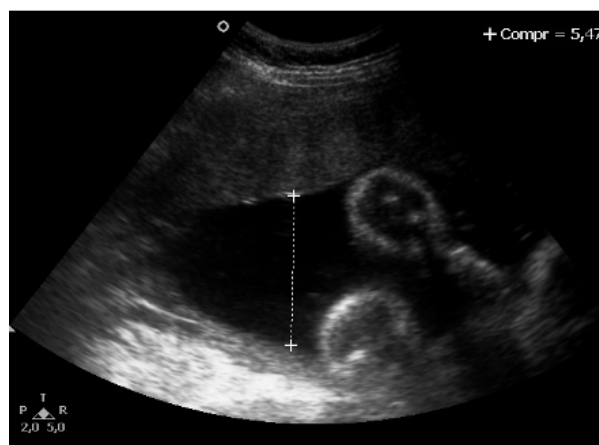


## Avaliação da Vitalidade Fetal e Restrição do Crescimento Fetal

### CBR Responde

Primigesta, 37 anos de idade, gestação de 39 semanas e dois dias, compareceu para exame de perfil biofísico fetal (PBF), que revelou os seguintes achados: cardiocotografia categoria 1 (normal) e após avaliação ao ultrassom por 40 minutos apresentou um movimento de extensão e flexão de membros superiores do feto, não apresentou movimento respiratório e o maior bolsão de líquido amniótico conforme imagem a seguir.



1) Nesse caso, qual é o resultado do exame e qual é a interpretação?

- a) PBF=4, alta probabilidade de asfixia fetal
- b) PBF=8, baixo risco de asfixia fetal
- c) PBF=6, possível asfixia fetal
- d) PBF=4, asfixia fetal.

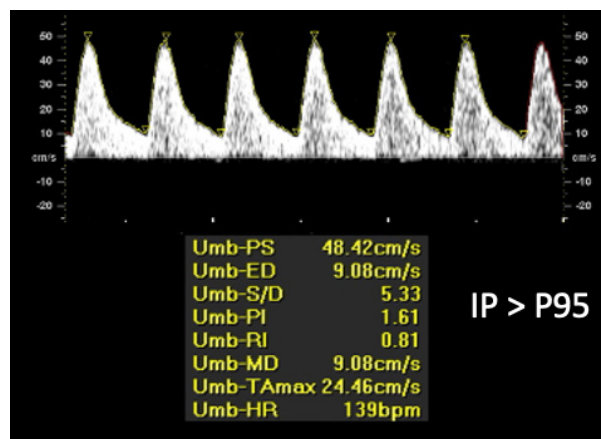
Primigesta, 38 anos de idade, 36 semanas de gestação, em uso de metildopa 1,5 g/dia desde o início da gravidez, comparece para avaliação da vitalidade fetal. Nega outras morbidades e o controle pressórico foi adequado durante toda a gravidez. O crescimento fetal está adequado, sem sinais de restrição de crescimento. Realiza cardiocotografia mostrando variabilidade reduzida.

2) Neste caso qual o próximo exame para melhor avaliar a condição fetal?

- a) Doppler de artérias uterinas.
- b) Perfil biofísico fetal.
- c) Doppler do ducto venoso.
- d) Não necessita de complementação da avaliação.

## Avaliação da Vitalidade Fetal e Restrição do Crescimento Fetal

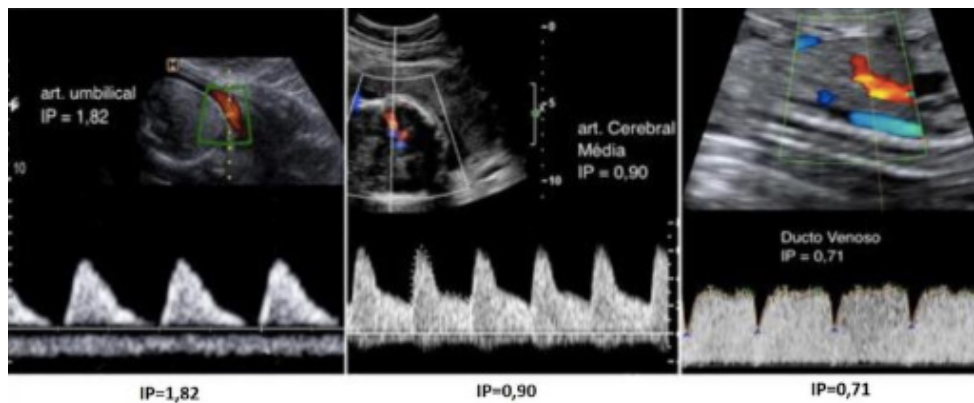
Primigesta, 42 anos de idade, 30 semanas de gestação, portadora de hipertensão arterial sistêmica, de difícil controle. Realiza ultrassom com peso fetal estimado no P7, doppler da artéria umbilical apresentado na imagem.



- 3) Qual diagnóstico neste caso?:
- a) Restrição Crescimento Fetal Precoce
  - b) Restrição Crescimento Fetal Tardia
  - c) Pequeno para Idade Gestacional
  - d) Crescimento Fetal adequado

## Avaliação da Vitalidade Fetal e Restrição do Crescimento Fetal

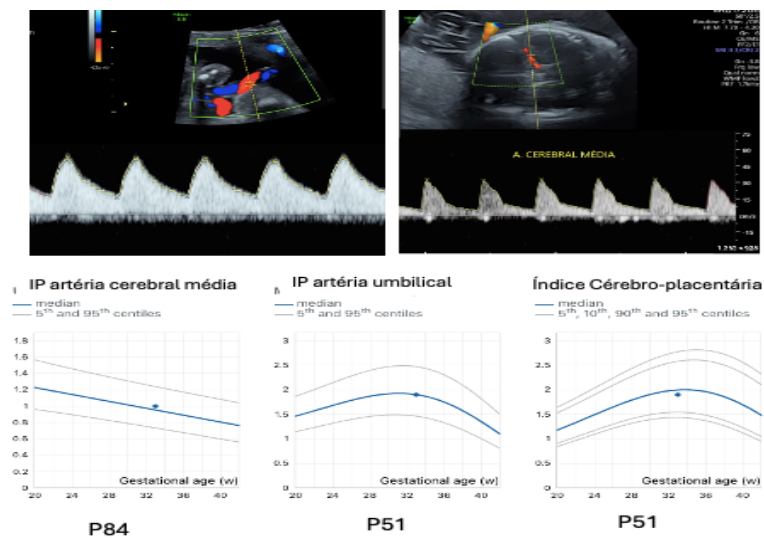
Primigesta, 35 anos, 30 semanas de gestação, portadora de hipertensão arterial sistêmica, de difícil controle. Comparece para avaliação da vitalidade fetal e os exames de Doppler estão apresentados nas imagens.



- 4) Na avaliação do sonograma, é correto afirmar:
- a) Doppler artéria umbilical no padrão da normalidade
  - b) Doppler artéria umbilical com diástole reversa
  - c) Artéria cerebral Média com sinais de redistribuição
  - d) Ducto venoso com onda A reversa

## Avaliação da Vitalidade Fetal e Restrição do Crescimento Fetal

Primigesta com 34 semanas, bem datada e com pré-natal sem intercorrências, apresenta ao exame ultrassonográfico feto com peso estimado no percentil 8. O exame de Dopplervelocimetria está apresentado a seguir.



- a) Restrição Crescimento Fetal Precoce
- b) Restrição Crescimento Fetal Tardia
- c) Pequeno para Idade Gestacional
- d) Crescimento Fetal adequado

### Respostas

- 1) Alternativa: B
- 2) Alternativa: B
- 3) Alternativa: A
- 4) Alternativa: C
- 5) Alternativa: C