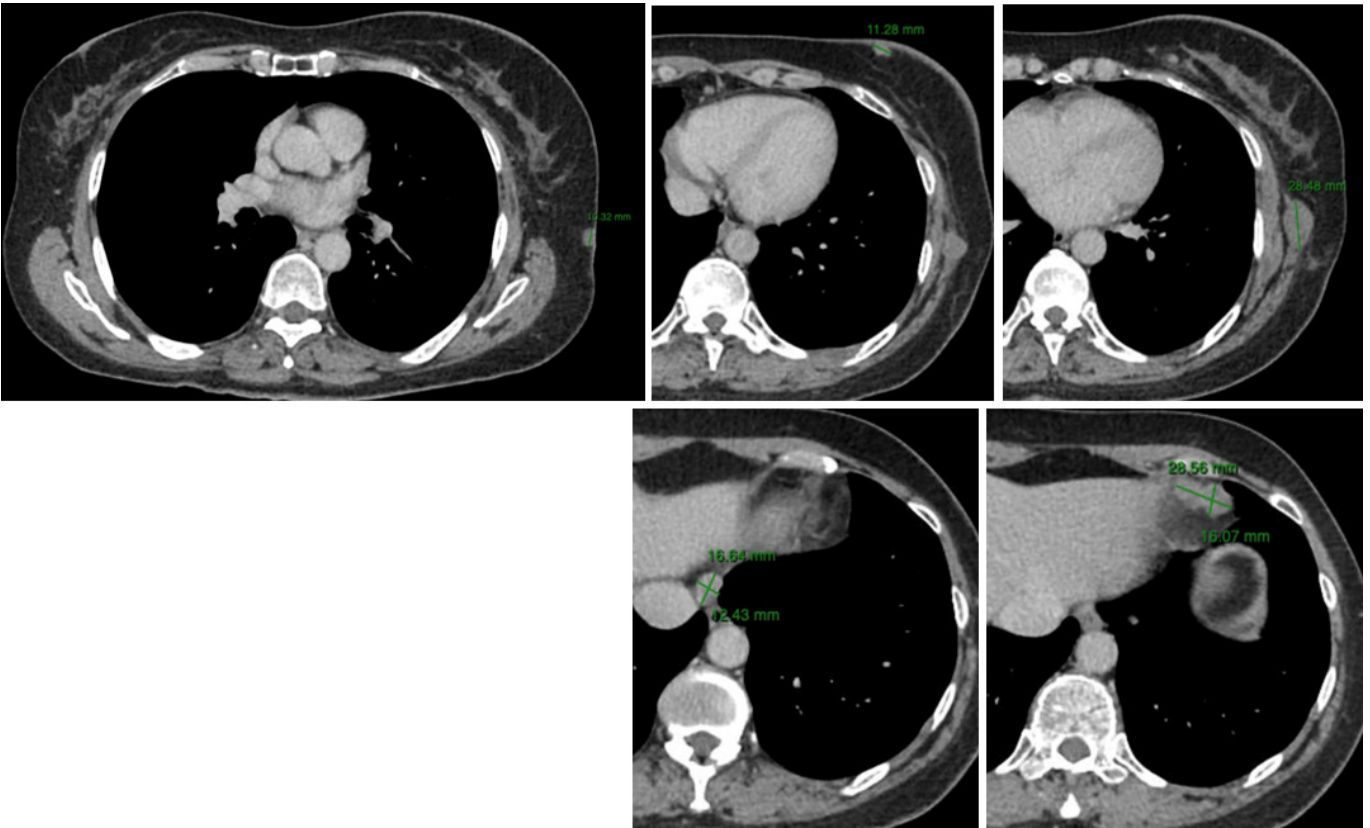
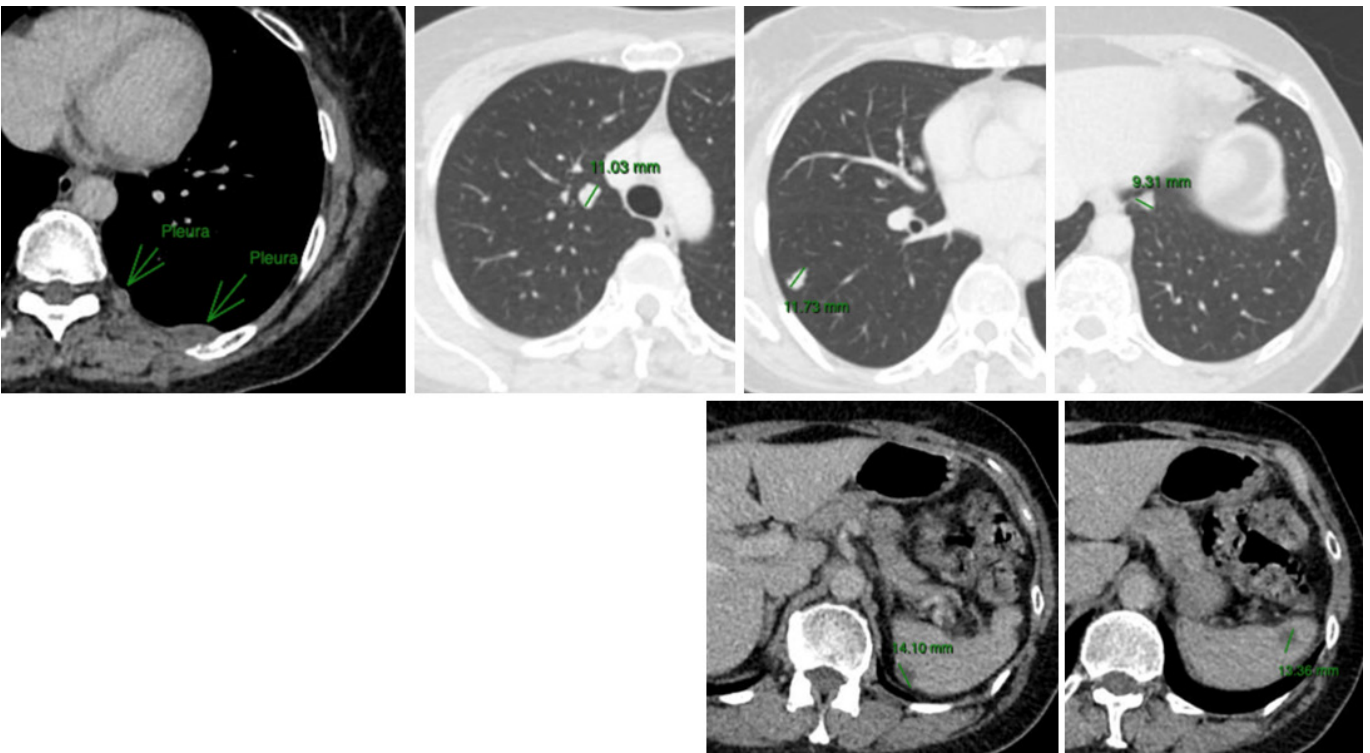


Critérios de Avaliação de Resposta em Oncologia

APLICAÇÃO DO CRITÉRIO IRECIST



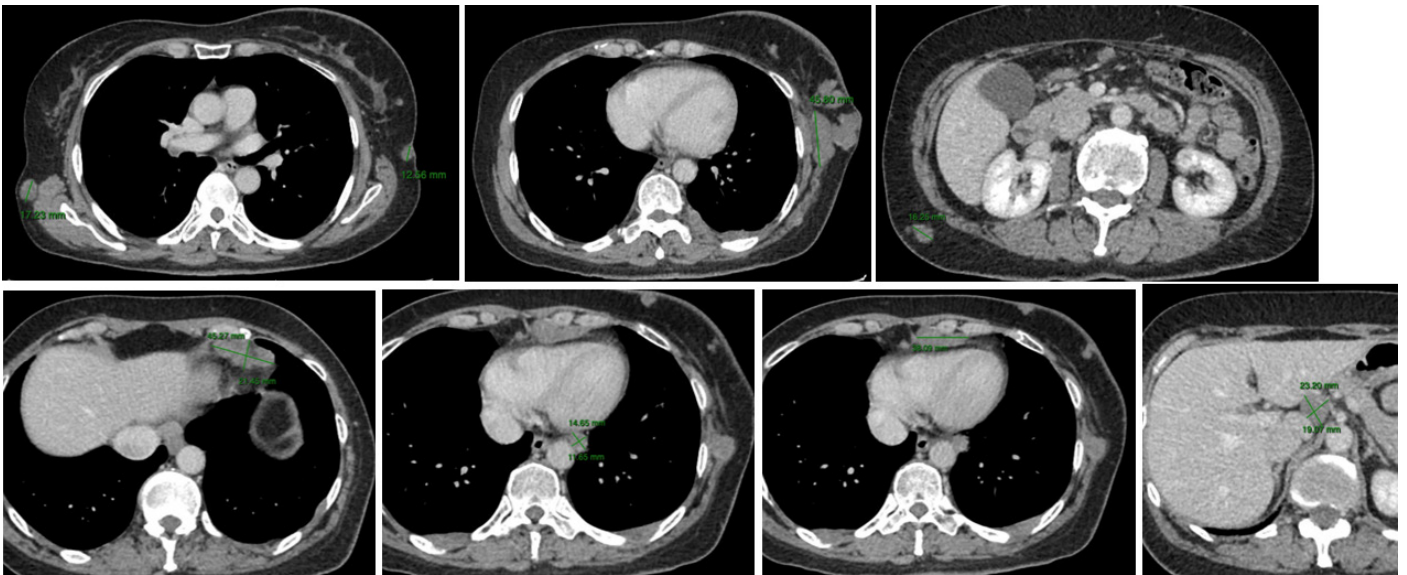
FEMININO, 61 ANOS – Melanoma ungueal no dedo esquerdo, recidivado. TC baseline para imunoterapia: 17/06/2021



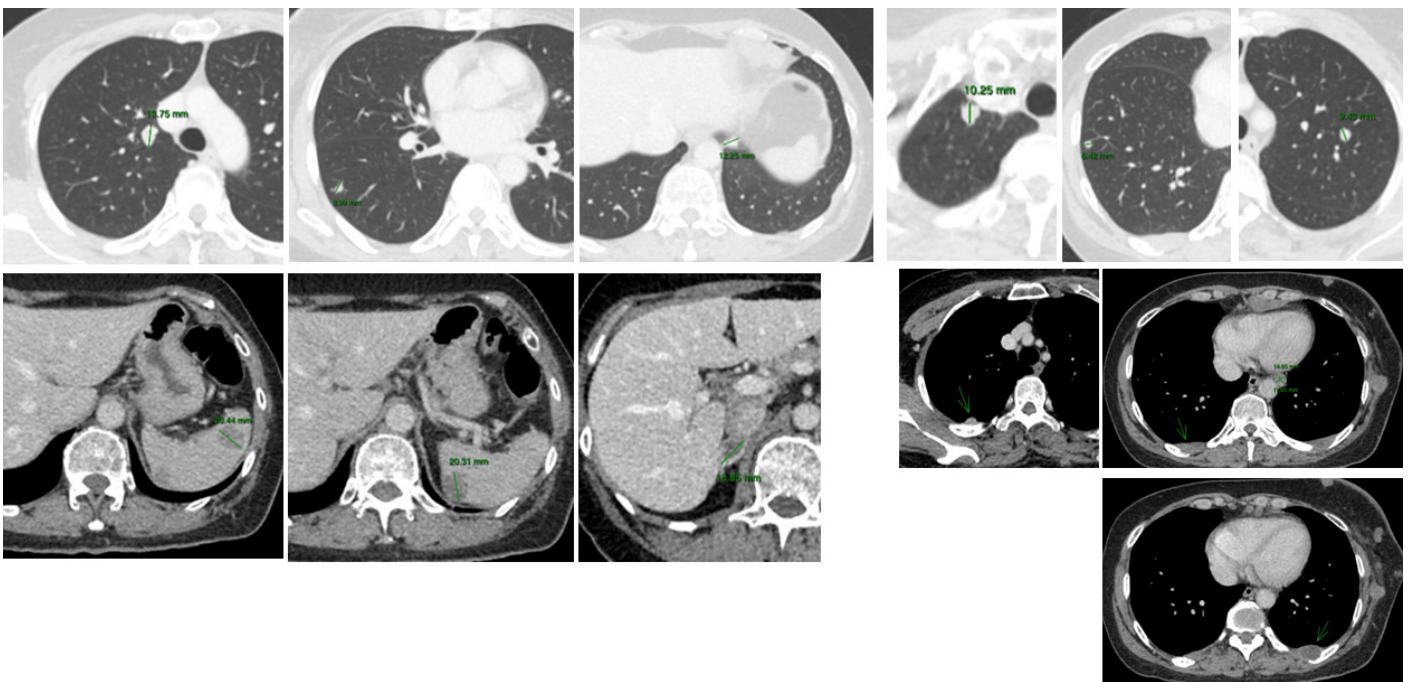
Feminino, 61 anos – Melanoma ungueal no dedo esquerdo, recidivado. TC baseline para imunoterapia: 17/06/2021

	17/06/2024		
Lesões-alvo	(mm)	(mm)	(mm)
Nódulo subcutâneo mama esq.	11		
Nódulo parede torácica esq.	28		
Nódulo pulmonar LID	12		
Nódulo esplênico medial	14		
Nódulo esplênico lateral	13		
SD	78		
Varição em relação ao baseline	x		
Lesões não-alvo			
Lesões pleurais à esq.	Presentes		
Outros nódulos subcutâneos mama esq.	Presentes		
Outros nódulos pulmonares	Presentes		
Conglomerado linfonodal pericardiofrênico esq.	Presente		
Linfonodomegalia periesofágica	Presente		
Novas lesões	x		

Critérios de Avaliação de Resposta em Oncologia



FEMININO, 61 ANOS – Melanoma ungueal no dedo esquerdo, recidivado, em imunoterapia. TC ponto de checagem 1: 18/08/2021 – aumento das lesões em acompanhamento e surgimentos de várias novas lesões.

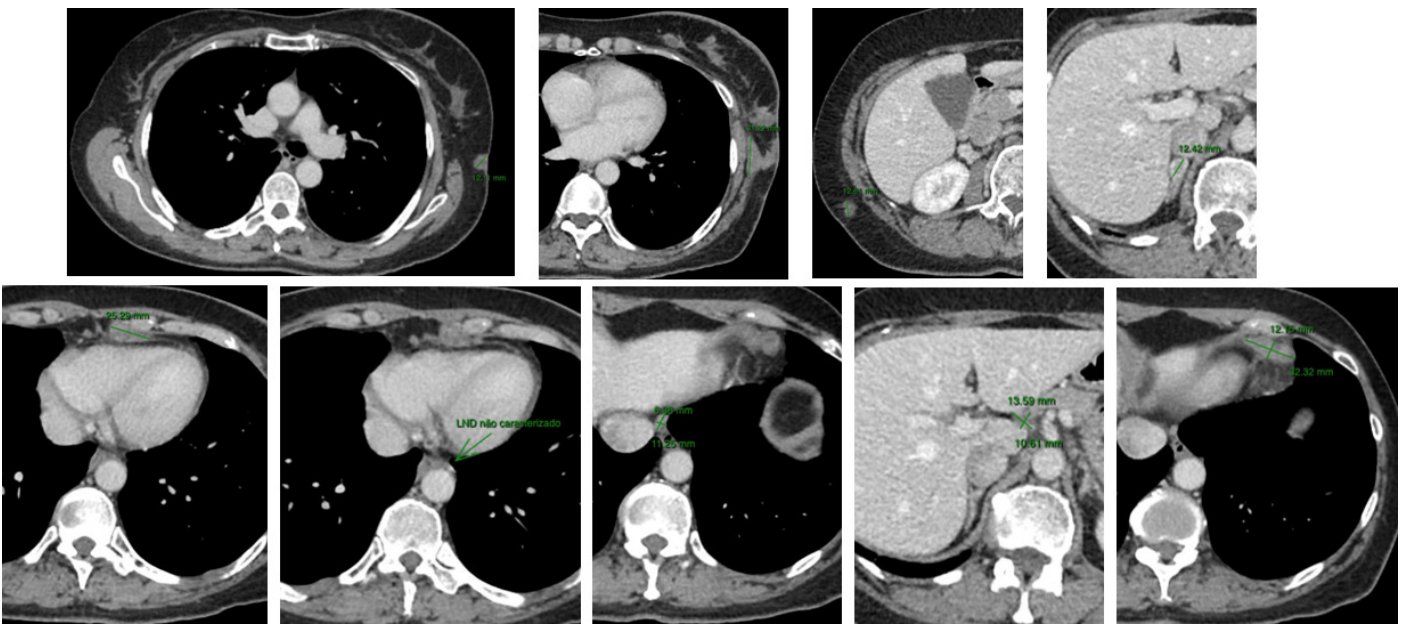

FEMININO, 61 ANOS – Melanoma ungueal no dedo esquerdo, recidivado, em imunoterapia. TC ponto de checagem 1: 18/08/2021 – aumento das lesões em acompanhamento e surgimentos de várias novas lesões.

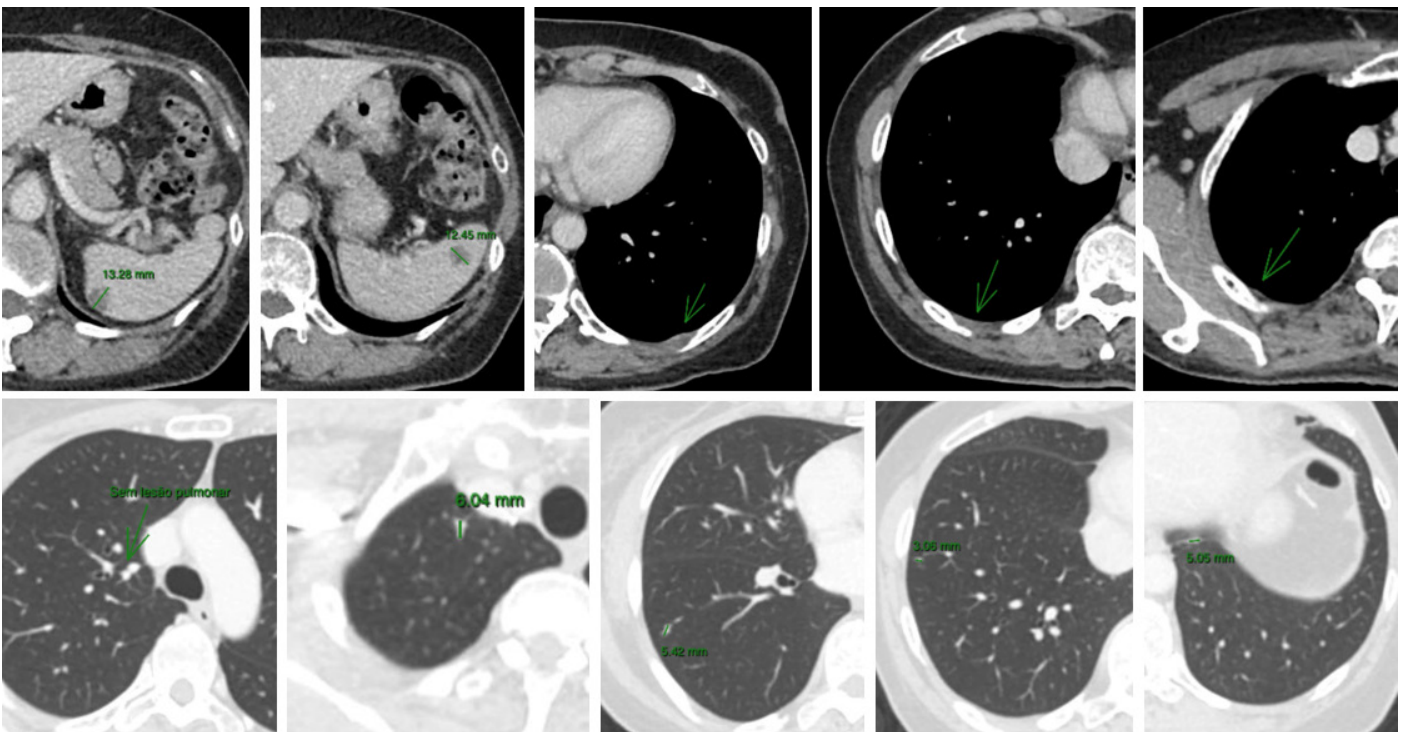
	17/06/2021	18/08/2021
Lesões-alvo	(mm)	(mm)
Nódulo subcutâneo mama esq.	11	13
Nódulo parede torácica esq.	28	45
Nódulo pulmonar LID	12	14
Nódulo esplênico medial	14	20
Nódulo esplênico lateral	13	20
SD	78	112
Varição em relação ao baseline	x	+43%
Lesões não-alvo		
Lesões pleurais à esq.	Presentes	Progressão inequívoca
Outros nódulos subcutâneos mama esq.	Presentes	Progressão inequívoca
Outros nódulos pulmonares	Presentes	Presentes
Conglomerado linfonodal pericardiofrênico esq.	Presente	Progressão inequívoca
Linfonodomegalia periesofágica	Presente	Presente
Nova lesão		
Nódulos subcutâneos e musculares parede torácica	x	Presentes
Nódulos pulmonares	x	Presentes
Linfonodomegalias no mediastino e no hilo hepático	x	Presentes
Nódulo adrenal direito	x	Presentes

Progressão de doença não confirmada

Critérios de Avaliação de Resposta em Oncologia



FEMININO, 61 ANOS – Melanoma ungueal no dedo esquerdo, recidivado, em imunoterapia. TC ponto de checagem 2: 05/10/2021 – redução dimensional de várias lesões.



FEMININO, 61 ANOS – Melanoma ungueal no dedo esquerdo, recidivado, em imunoterapia. TC ponto de checagem 2: 05/10/2021 – redução dimensional de várias lesões.

	17/06/2021	18/08/2021	05/10/2021
Lesões-alvo	(mm)	(mm)	(mm)
Nódulo subcutâneo mama esq.	11	13	12
Nódulo parede torácica esq.	28	45	31
Nódulo pulmonar LID	12	14	5
Nódulo esplênico medial	14	20	13
Nódulo esplênico lateral	13	20	12
SD	78	112	73
Varição em relação ao baseline	x	+43%	-6%
Lesões não-alvo			
Lesões pleurais à esq.	Presentes	Presente, PD	Presentes
Outros nódulos subcutâneos mama esq.	Presentes	Presente, PD	Presentes
Outros nódulos pulmonares	Presentes	Presentes	Presentes
Conglomerado linfonodal pericardiofrênico esq.	Presente	Presente, PD	Presente
Linfonodomegalia periesofágica	Presente	Presente	Presente
Nova lesão			
Nódulos subcutâneos e musculares parede torácica	x	Presentes	Presentes, redução
Nódulos pulmonares	x	Presentes	Presentes, redução
Linfonodomegalias no mediastino e no hilo hepático	x	Presentes	Presentes, redução
Nódulo adrenal direito	x	Presente	Presente, redução

Doença estável