

Neoplasias Mamárias

TECIDO ADIPOSEO

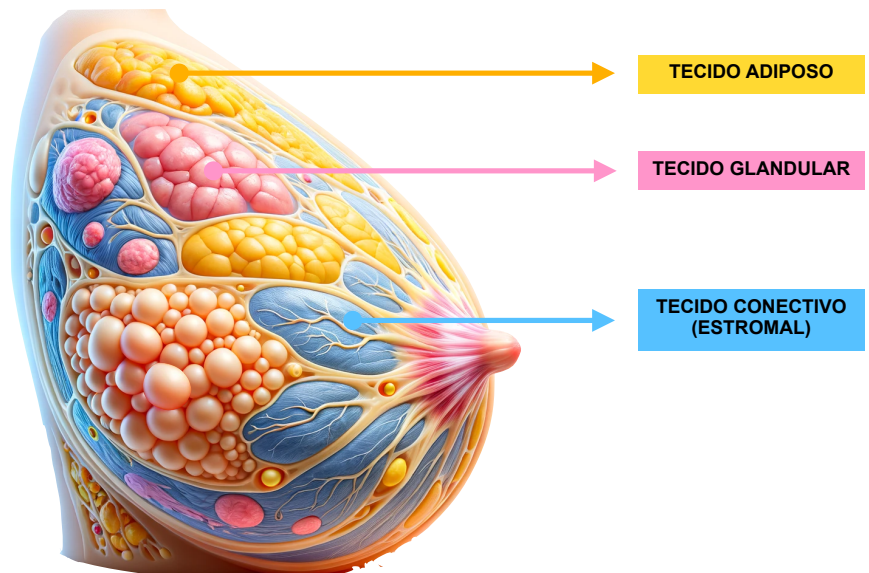
- Lipoma.
- Fibroadenolipoma.

TECIDO GLANDULAR

- Fibroadenoma.
- Tumor filoides ou *phylloides*.
- Adenoma.
- Papiloma.
- Carcinoma Ductal In Situ (CDIS).
- Carcinomas.

TECIDO CONECTIVO (ESTROMAL)

- Fibromatose ou tumor desmóide.
- Sarcoma.



Conteúdo Interativo 1. Imagem criada por inteligência artificial que representa a anatomia da mama destacando os tecidos adiposo, glandular e conectivo, áreas potenciais para o desenvolvimento de neoplasias.