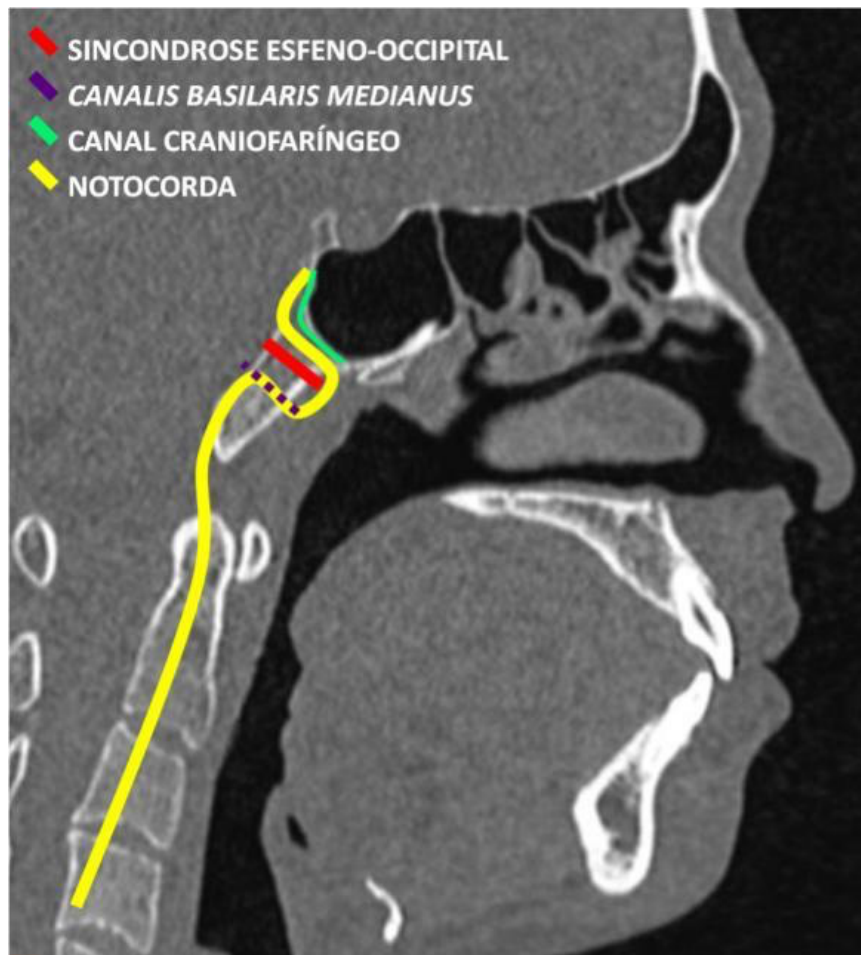


Faringe e Esôfago Cervical



CONTEÚDO INTERATIVO 2 – Tomografia computadorizada da face no plano sagital demonstrando desenho esquemático com a possível localização dos remanescentes de sincondrose esfeno-occipital, *canalis basilaris medianus*, canal craniofaríngeo e notocorda – locais de ocorrência de alterações congênicas da nasofaringe e clivus.