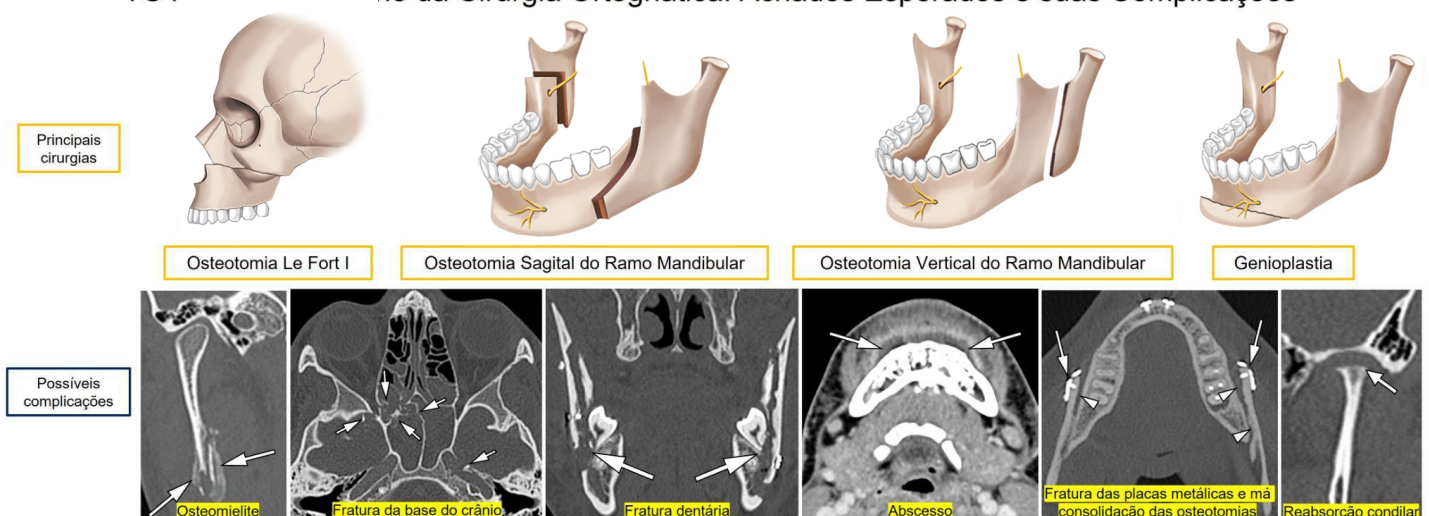


Maxila, Mandíbula e Dentes

O que procurar na TC pós-operatória de uma cirurgia ortognática

Local da Osteotomia	Complicações Gerais	Complicações Específicas
Maxila (principalmente Le Fort I)	<ul style="list-style-type: none"> Infecção (celulite, abscesso, osteomielite) Falha de consolidação da osteotomia Fratura, soltura ou posicionamento inadequado do material de osteossíntese Problemas no aparelho ortodôntico (como desprendimento de fragmentos) Posicionamento inadequado dos parafusos do bloqueio maxilomandibular Recidiva da deformidade dentofacial 	<ul style="list-style-type: none"> Fratura dos processos pterigóides Fratura da base do crânio Complicações intracranianas e orbitárias Lesão do ducto nasolacrimal Fístula oronasal e oroantral Desvio do septo nasal Lesão do canal infraorbitário Herniação da gordura do espaço bucal no seio maxilar Lesão dos dentes superiores
Mandíbula (principalmente osteotomia sagital mandibular bilateral)		<ul style="list-style-type: none"> Fratura mandibular inadvertida Lesão dos dentes inferiores Lesão do forame mandibular, do canal mandibular e do forame mentoniano Posicionamento inadequado do côndilo Artrose temporomandibular Reabsorção condilar Atrofia e lipossustituição do milo-hioide e do ventre anterior do digástrico

TC no Pós-operatório da Cirurgia Ortognática: Achados Esperados e suas Complicações



Fonte: Loureiro RM, Collin J, Sumi DV, Araújo LC, Murakoshi RW, Gomes RLE, Daniel MM. Postoperative CT findings of orthognathic surgery and its complications: A guide for radiologists. JNeuroradiol. 2022;49(1):17-32. doi: 10.1016/j.neurad.2021.04.033.