

Avaliação Ecográfica Normal dos Ovários e Anexos Uterinos: do Feto, e da Infância à Senectude

INFOGRÁFICO 1

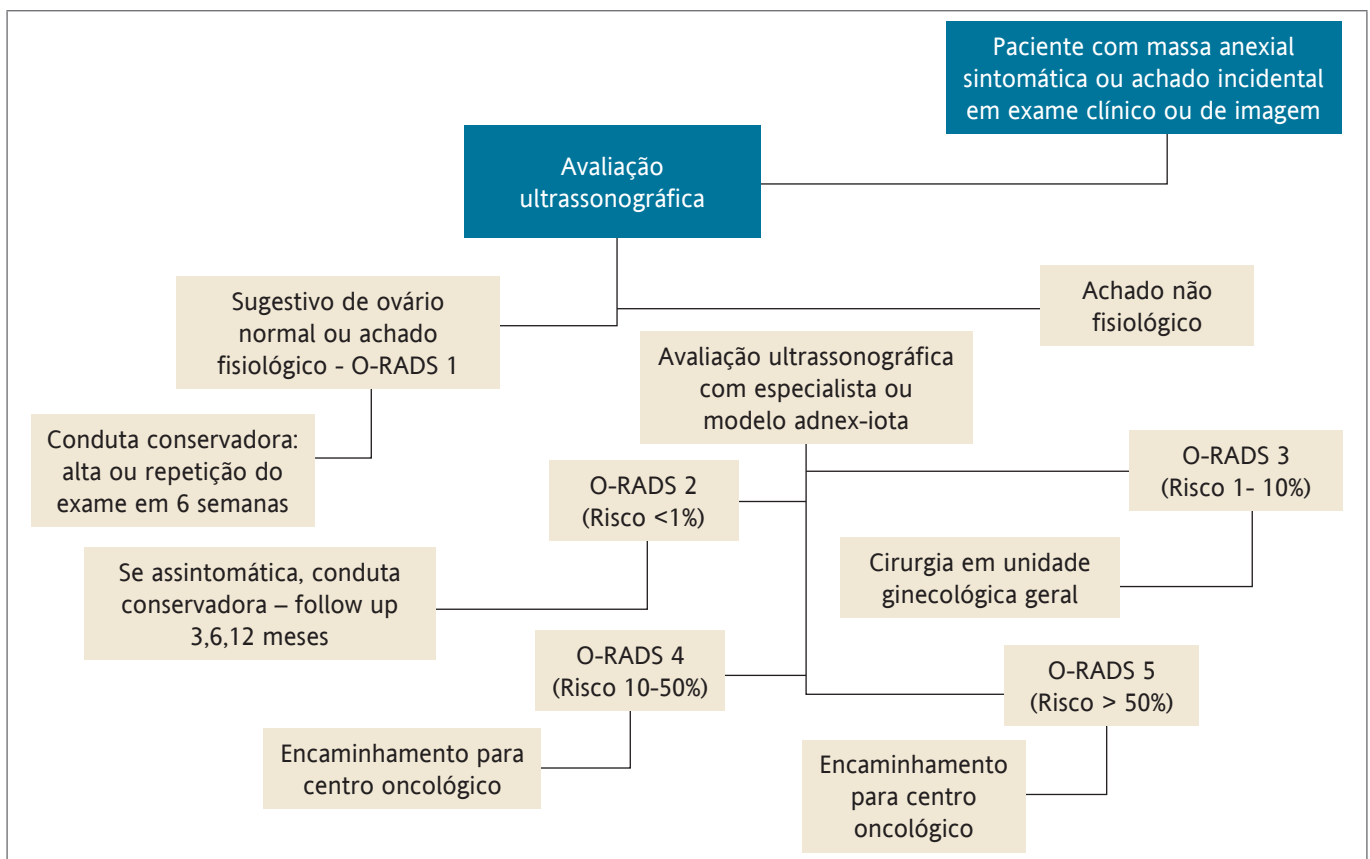


FIGURA 1 – Fluxograma O-RADS

Fonte: Reproduzido e adaptado de ESGO/ISUOG/IOTA/ESGE Consensus Statement on preoperative diagnosis of ovarian tumors Ultrasound Obstet Gynecol 2021 Published online in Wiley Online Library