

Tumores Supratentoriais

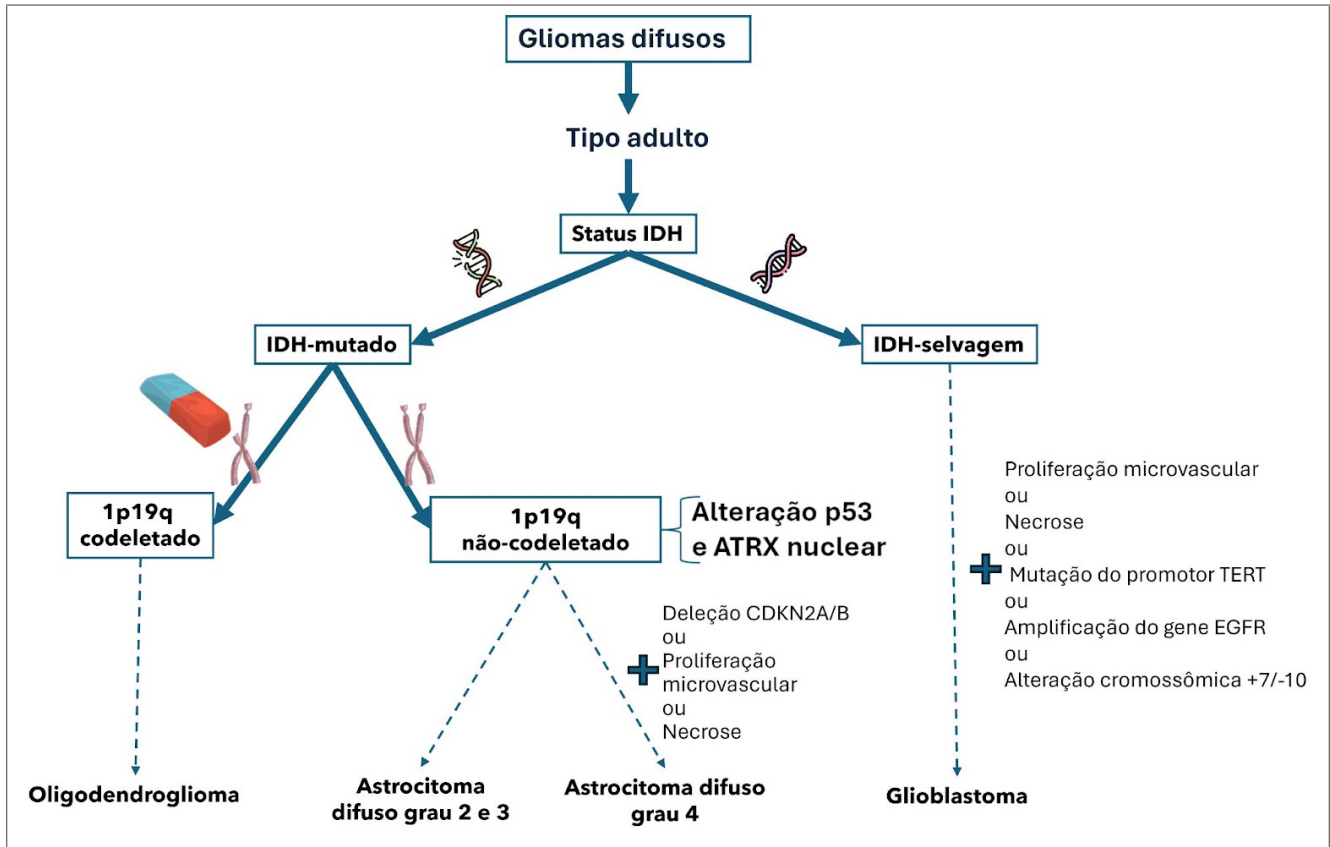


FIGURA 8.1 – Estruturação dos tumores gliais difusos do tipo adulto.